La prothèse amovible chez l'édenté partiel : apport de l'implantologie

Dr Michel Metz, Dr Anne Claire Metz
Activité exclusive en implantologie
Strasbourg

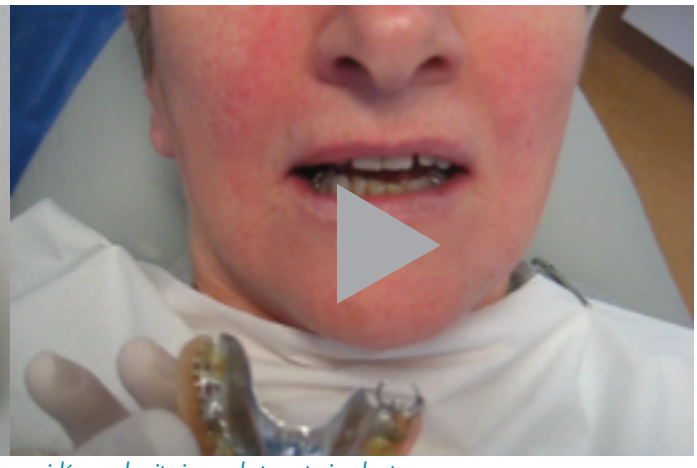

vidéo sur le site journal-stomato-implanto.com

Epidémiologie du traitement implantaire de l'édentement partiel en Europe

L'augmentation de la population (742 millions en 2013 en Europe dont 66 millions en France) et l'amélioration constante de l'espérance de vie va entraîner une augmentation de nos travaux de restaurations dentaires et prothétiques. La prévalence de l'édentement total est en voie de régression dans la majorité des pays d'Europe mais l'édentement partiel reste très important avec toutefois un nombre croissant de dents résiduelles (1, 2, 3, 4)

Bien que les publications ayant trait à l'épidémiologie de l'édentement et des différentes restaurations prothétiques soient assez rares et de structures trop variées pour tirer des conclusions précises, l'étude de la littérature récente permet néanmoins de faire un certain nombre d'observations pour quelques uns de nos voisins Européens (1, 3, 5, 6, 7) :

- la prévalence des situations d'édentement partiel traitées par une prothèse amovible est de 13 à 30 % selon les pays
- le choix de la prothèse amovible augmente avec le nombre de dents à remplacer, l'âge et la faiblesse des conditions socio-économiques et de l'éducation
- un niveau d'éducation faible et un environnement rural renforcent le choix de cette option
- les solutions implantaires ne concernent que 2 à 4 % des traitements prothétiques
- l'option implantaire retenue est presque toujours fixe
- **le recours à la solution implantaire pour améliorer une prothèse amovible partielle est relativement rare, voire inexistant selon les pays**

En France, lorsqu'il s'agit de réhabiliter une bouche partiellement édentée, nos plans de traitement évoquent légitimement l'option implantaire mais force est de constater qu'actuellement le domaine de l'implantologie voit une focalisation vers l'option fixe, que ce soit dans le domaine de l'enseignement universitaire, postuniversitaire ou des publications scientifiques.

Il existe pourtant des raisons fondées de considérer que des implants peuvent être utiles à une restauration partielle amovible.

Pourquoi associer des implants à une prothèse amovible ?

Le traitement fixe d'un édentement partiel nécessite un placement et une répartition des implants sans compromis pour obtenir un résultat esthétique et fonctionnel pérenne. Selon le contexte anatomique ou topographique, le choix de cette option fixe implique donc parfois des aménagements muqueux ou osseux complexes, un nombre d'implants souvent assez important et au final un projet de restauration qui peut se révéler compliqué et onéreux. Beaucoup de nos patients, en particulier âgés, qui n'ont pas la motivation, le temps,

(...)

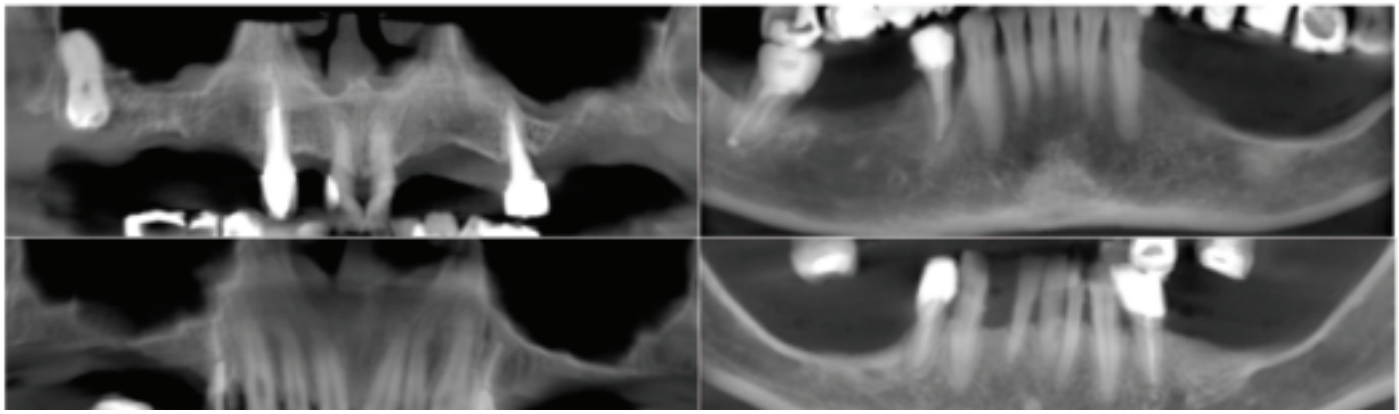

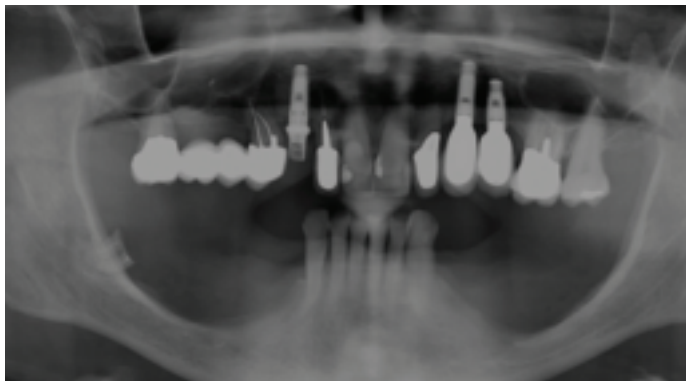

photo 1 : certaines situations d'édentement sont plus simplement traitées par une prothèse amovible

les conditions de santé ou les moyens financiers pour assumer ce choix se tournent de ce fait vers une solution amovible (photo 1)

Implants pour un traitement fixe : Inconvénients
Pas de compromis sur le positionnement
Augmentations tissulaires parfois nécessaires
Difficile ? Long ?
Complications mécaniques (fractures)
Inesthétique ? (dents longues)
Complexe ? Onéreux ?

Implants pour un traitement amovible : Avantages
Positionnement moins contraignant
Augmentations rarement nécessaires
Difficulté moindre
Fractures rares (résilience)
Esthétique (fausse gencive)
Prix modéré

Cette option amovible souvent retenue en deuxième intention peut pourtant rendre un service clinique de premier ordre qui en justifie son choix ou en tous cas son évocation lors de l'établissement d'un plan de traitement.

Néanmoins dans certains cas d'édentement avec une répartition des dents résiduelles inadéquate comme l'absence d'appuis dentaires distaux (classe I ou II de Kennedy), les conditions ne sont pas assurées pour garantir un maintien de la dimension verticale du fait d'un déficit de sustentation. La prothèse amovible peut alors se révéler peu efficace, inconfortable, voire iatrogène avec des bras de leviers parfois néfastes à des dents dont l'ancrage est réduit. Le placement d'implants, même en nombre limité, en support de la prothèse, peut changer la situation clinique d'un point de vue biomécanique en donnant un surcroit de rétention, de stabilité et de sustentation, ce dernier point étant particulièrement important pour le maintien dans le temps du plan d'occlusion de la prothèse et de l'efficacité masticatoire. Le maintien de l'ostéo-intégration dans le temps est considéré comme très satisfaisant (8, 9, 10, 11, 12, 13, 14, 15).

Les stress mécaniques sur les dents supports de crochets vont ainsi être considérablement diminués et ces crochets peuvent être réduits voire supprimés, avec une fonction et une esthétique optimisée qui procurent une haute satisfaction à nos patients (16, 17, 18) photo 2.

photo 2 : prothèse amovible soutenue par 4 implants : le groupe dentaire résiduel pourtant précaire est maintenu sans contraintes mécaniques excessives et sans désagrément esthétique (absence de crochets visibles sur 43 et 32)

Dès lors que des implants permettent une sustentation efficace, on observe un bon comportement de la prothèse, même dans un contexte occlusal difficile comme un bruxisme marqué. On note malgré ces conditions défavorables un maintien du plan d'occlusion et une stabilité osseuse satisfaisants à 9 ans (photos 3 a, b, c, d et e).

(...)

photo 3a : Deux implants Screw-Vent (Zimmer Dental) en soutien d'une prothèse amovible à selles libres

photo 3b : Facettes d'usures à 5 ans (noter l'absence de crochets vestibulaires)

photo 3c : Contrôle radiographique à 9 ans (noter la situation du canal dentaire contre-indiquant une option fixe

photos 3 d et e : Abrasion très marquée à 9 ans

L'attache de type bouton-pression est privilégiée pour une prothèse partielle du fait de son efficacité, de son faible encombrement et de la simplicité de sa réalisation technique. Il est classiquement admis qu'au maxillaire totalement édenté deux implants non solidarisés en support de prothèse complète ont un pronostic aléatoire. Par contre dans une situation de maxillaire encore partiellement denté, les dents résiduelles assurent une protection aux implants, du moins dans la mesure où elles ont encore un ancrage suffisant, permettant ainsi une stabilité osseuse péri-implantaire satisfaisante (photos 4 a et b).

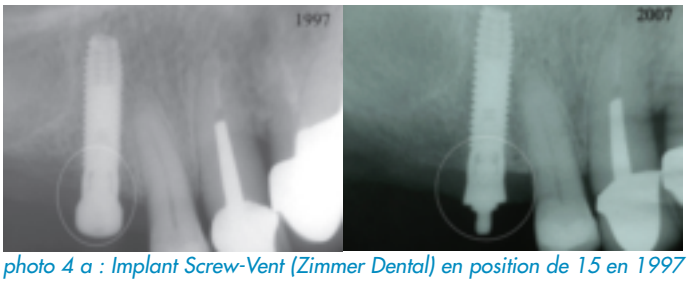

photo 4 a : Implant Screw-Vent (Zimmer Dental) en position de 15 en 1997 –pilier de cicatrisation en place-

photo 4 b : situation à 10 ans (noter l'usure du bouton-pression qui devra être changé)

Dans le cas où la rétention ne donne plus satisfaction, le changement de l'élément de rétention peut être simple et rapide avec une attache de type "bouton-pression" (vidéo 2, sur le site journal-stomato-implanto.com changement d'un élément de rétention (attache BAC-Zimmer Dental).

La prothèse partielle stabilisée par des implants peut donc représenter une option fiable et pérenne, pour peu que les indications soient bien posées et que sa mise en oeuvre relève d'un protocole rigoureux. Les différentes revues de littérature internationale confirment l'intérêt de cette option de traitement (19, 20, 21, 22, 23, 24, 25, 26).

Cas clinique

Madame L., âgée de 45 ans se présente à notre consultation en 1988 suite à une fracture de la 14 qui remet en question le port de sa prothèse amovible (photo 5).

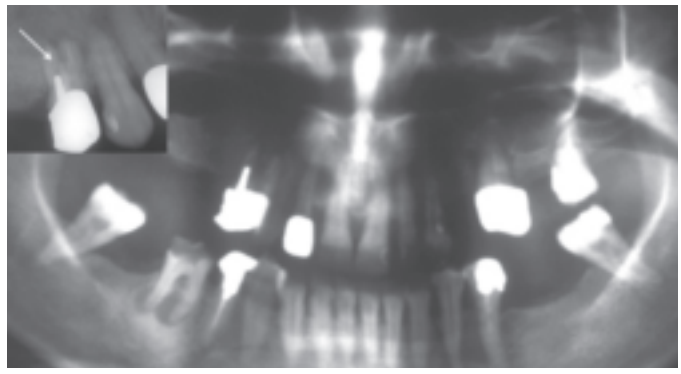

photo 5 : Situation initiale en 1998; des prothèses amovibles supérieure et inférieure sont planifiées

La rétention de la prothèse maxillaire ne peut être obtenue du fait d'une face vestibulaire relativement plate de la 13 : la décision d'extraire 14 et 25 et de placer un implant au niveau de la 15 est prise afin d'optimiser la rétention mais aussi la sustentation de la future prothèse par l'intermédiaire d'une attache de type "bouton-pression" (photos 6 et 7).

photo 6 : Implant Screw-Vent niveau 15 / bouton-pression Fransor /prothèse en place avec crochet équipoise sur 13 (noter la face vestibulaire très peu rétentive)

(...)

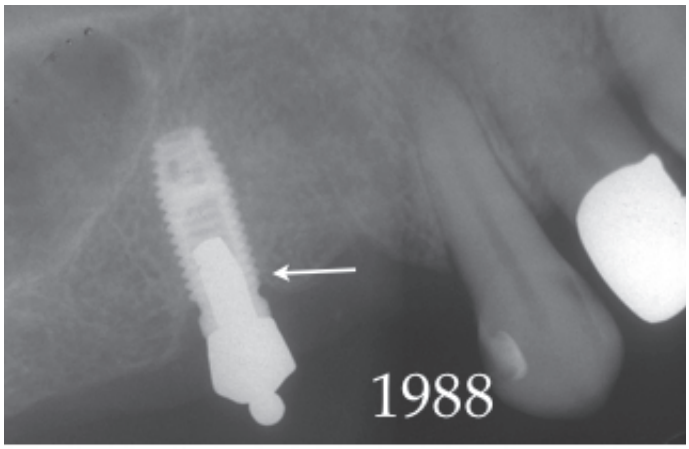

photo 7 : Rétro-alvéolaire de l'implant 15 montrant le niveau osseux à la première spire

La patiente est suivie régulièrement pour des contrôles cliniques. Elle consulte en 1999 suite à une perte d'ancrage et mobilité de la 27 dont le faible pronostic risque de compliquer la fonction prothétique. Une nouvelle étude est faite pour envisager un soutien implantaire sur le côté gauche (photo 8).

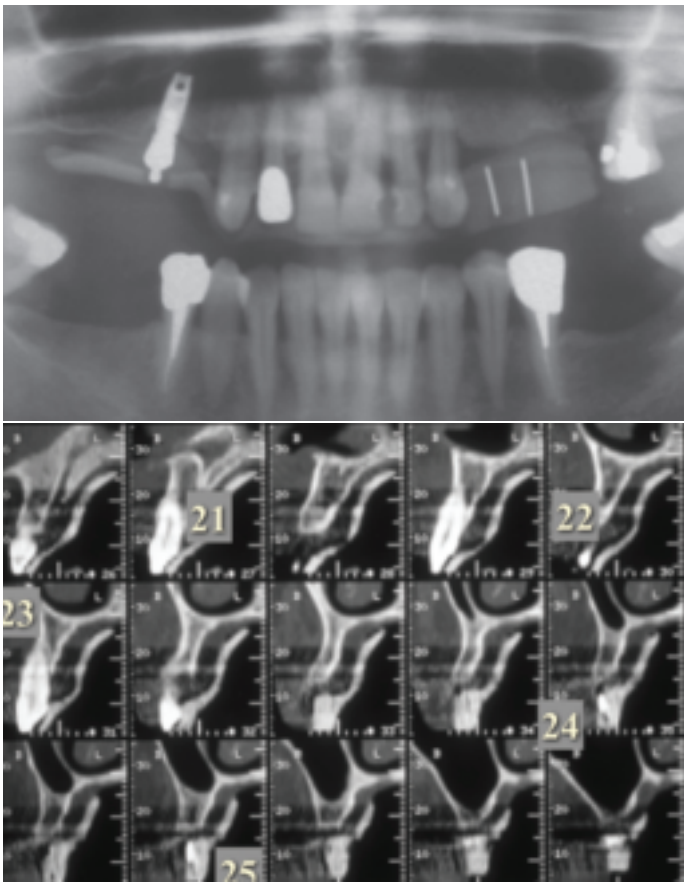

photo 8 : Etude implantaire pour palier la perte d'ancrage de la 27

Une rétro-alvéolaire argentique de l'implant en place depuis 11 ans sur le site de 15 montre une légère perte de niveau osseux qui peut être considérée comme acceptable pour des contraintes mécaniques importantes sur ce secteur édenté (photo 9).

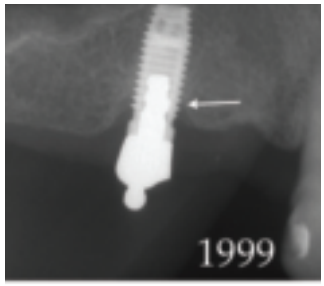

photo 9 : Rétro-alvéolaire prise à 11 ans : perte du niveau osseux acceptable d'environ deux spires

Deux nouveaux implants de faible diamètre sont placés au niveau prémolaire gauche. Le premier implant est coiffé d'une attache axiale (Fransor), tandisqu'un pilier de cicatrisation biseauté vestibulairement est vissé sur le deuxième implant en simple soutien de la prothèse (photo 10).

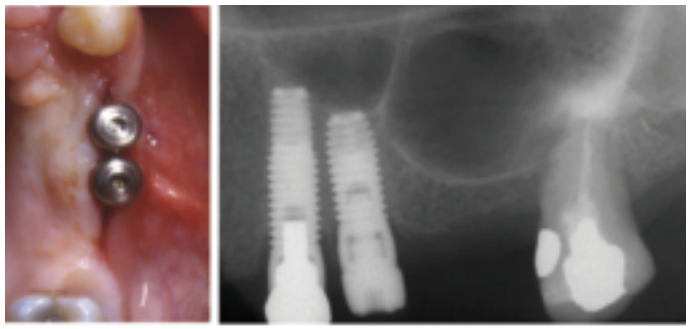

photo 10 : Deux implants Screw-Vent (Zimmer Dental) de 3,3 mm de diamètre (ref : SVMB13 et 10) placés au niveau supérieur gauche permettent d'exploiter une topographie osseuse délicate

Le faible volume de ces pièces permet une transformation facile et économique de la prothèse existante (photo 11)

photo 11 : Situation clinique et prothèse transformée à gauche, 11 ans après sa réalisation ; un boitier de rétention a été incorporé dans l'intrados prothétique tandis que la prothèse a simplement été rebasée au niveau du pilier de cicatrisation vissé sur le deuxième implant. Le boitier correspondant à l'implant 15 est le même depuis 11 ans

Un contrôle en 2008, soit 20 ans après la pose de l'implant 15 et de la réalisation prothétique et 9 ans après la pose des implants 25 26, montre une progression de la perte d'attache au maxillaire (photo 12). Mais la situation est cliniquement contrôlée avec un suivi parodontal régulier et une bonne collaboration de la patiente au niveau de l'hygiène (photo 13). Toutes les dents présentes en 1999 sont encore en place, en particulier la 27 dont le pronostic était réservé au moment de la décision de placer les deux implants supérieurs gauches.

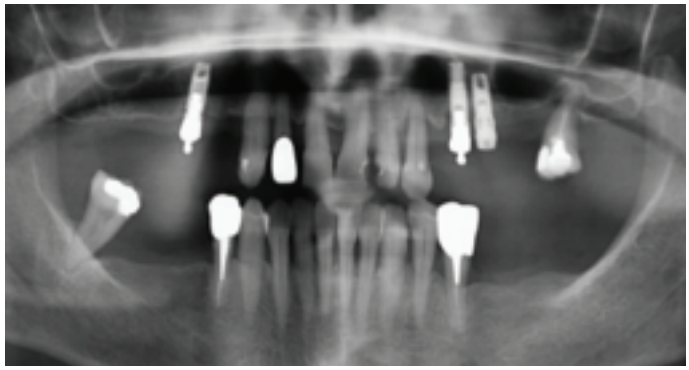

photo 12 : Cliché panoramique pris 20 ans après la réalisation de la prothèse ; perte d'attache dentaire au maxillaire sans conséquence sur les implants

(...)

bienfait se met en 4 pour vous servir

1 proximité

« **Écoute et Compréhension** pour porter la solution la plus juste et la plus adaptée »

2 réactivité

« **Compétence et Expérience** pour répondre efficacement à toutes vos demandes, même les plus spécifiques »

3 qualité

« **Rigueur et Professionnalisme** avec la mise en place d'un process qualité Iso9001 (traçabilité) »

4 innovation

« **Haute Technologie et Maîtrise** avec de nombreux travaux et études sur l'implantologie et les nouveaux matériaux »

Laboratoire Bienfait
LA VIE CÔTÉ SOURIRE

www.laboratoire-bienfait.fr

photo 13: Situation buccale avec un bon contrôle de l'hygiène par la patiente

La prothèse présente un état de conservation extrèmement satisfaisant avec un historique de maintenance inexistant durant toutes ces années de fonction -hormis la transformation en 1999-. Pour ce cas, les parties femelles des boutons-pression n'ont jamais été changées (photo 14).

photo 14 : la prothèse 20 ans après sa réalisation : état très satisfaisant

Malgré ce contexte de déchaussement on peut noter un niveau osseux stable autour des implants (photo 12) comme le précise l'image rétro-alvéolaire de l'implant 15 prise 20 ans après sa mise en place (photo 15).

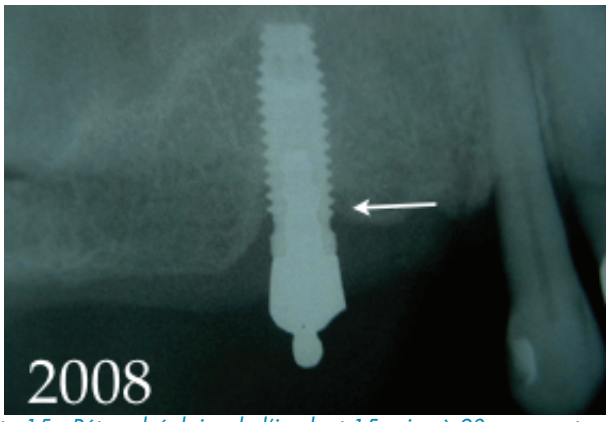

photo 15 : Rétro-alvéolaire de l'implant 15 prise à 20 ans montrant un maintien de la structure péri-implantaire avec une image de consolidation osseuse en mésial

Nous pouvons considérer avoir réalisé une prestation médicale efficace et pérenne grâce à un traitement implantaire de mise en oeuvre simple et économique pour un excellent ressenti de notre patiente (vidéo3 sur le site journal-stomato-implanto.com Contrôle clinique à 20 ans)

Conclusion

Quand il s'agit d'établir un plan de traitement pour une situation d'édentement partiel, l'option amovible n'est souvent retenue qu'en deuxième intention après l'option fixe. Elle peut pourtant permettre une réhabilitation simple efficace et pérenne pour un financement relativement modéré.

Le placement d'implants en soutien d'une prothèse amovible lui octroie une rétention, une stabilisation et une sustentation qui vont maintenir le plan d'occlusion de la prothèse et l'efficacité masticatoire tout en diminuant les contraintes mécaniques sur des dents résiduelles à l'ancrage souvent précaire. Le bénéfice esthétique et le vécu au quotidien sont extrêmement satisfaisants pour nos patients.

C'est indéniablement une option de traitement que nous devons prendre en compte dès lors que nous avons à réfléchir à la réhabilitation d'un édentement partiel.

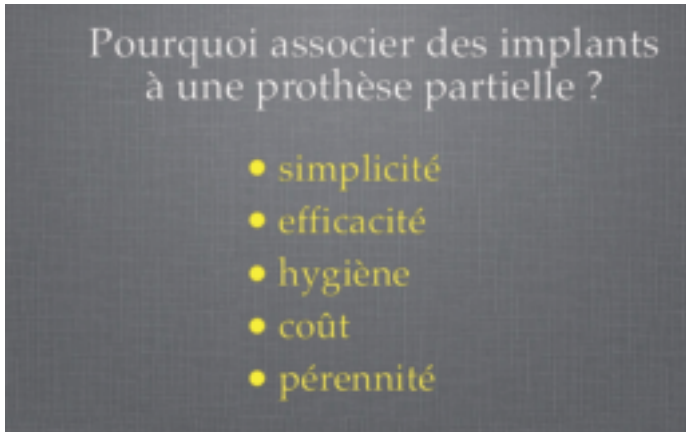

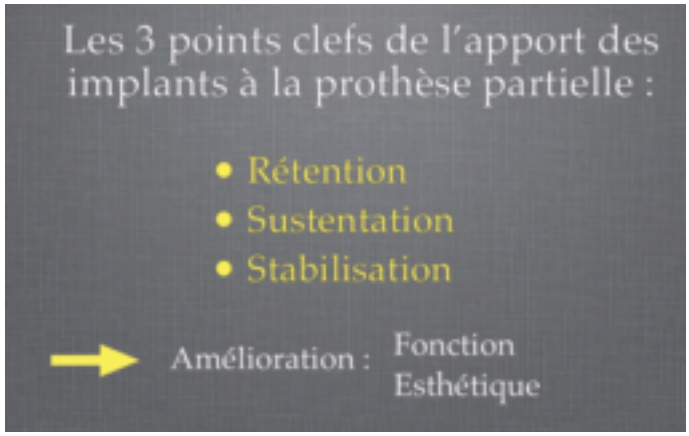

(...)

Bibliographie

1 Perte partielle ou totale des dents: une revue de littérature sur la prévalence et l'incidence en Europe
M Naharro – Thèse de doctorat : Univ. Genève, 2008 - Méd. dent. 660

2 Population en Europe 2013 / PopulationData.net

3 What is the prevalence of various types of prosthetic dental restorations in Europe ?
Zitzmann NU1, Hagmann E, Weiger R.
Clin Oral Implant Res Volume 18, Issue Supplement s3, pages 20–33, June 2007

4 The impact of falling rates of edentulism
Mojon, P., Thomason J.M. & Walls A.W.G.
The International Journal of Prosthodontics [2004, 17(4):434-440]

5 Socioeconomic indicators and prosthetic replacement of missing teeth in a working-age population—results of the Study of Health in Pomerania (SHIP).
Mundt T1, Polzer I, Samietz S, Grabe HJ, Messerschmidt H, Dören M, Schwarz S, Kocher T, Biffar R, Schwahn C.
Community Dent Oral Epidemiol Volume 37, Issue 2, pages 104–115, April 2009

6 Epidemiological Study on Prosthodontic Appliance Deliveries within Elderly Cohorts in the Republic of Croatia, 2002–2006
Bergman, Ga_pari_, _atovi_ , Komar, Bergman, _ati_
Puni tekst: pdf (68 KB), Engleski, Str. 461 - 465

7 Tooth loss and oral rehabilitation in Greek middle-aged adults and senior citizens
Mamai-Homata E1, Margaritis V, Koletsi-Kounari H, Oulis C, Polychronopoulou A, Topitsoglou V.
Int J Prosthodont. 2012 Mar-Apr;25(2):173-9.

8 Periodontal ligament influence on the stress distribution in a removable partial denture supported by implant: a finite element analysis
CM Archangelo, EP Rocha, JA Pereira, M Martin Junior
Journal of Applied Oral Science, 2012 vol 20 Numéro 3 Pages 362-368

9 Implant retainers for free_end removable partial dentures affect mastication and nutrient intake
CH Campos, TMSV Gonçalves, RCM Rodrigues Garcia
Clinical oral implants research, 2013 Volume 25, Issue 8, pages 957–961

10 A retrospective clinical study of implant-retained prosthetic partial dentures: A follow up investigation
D Joseph, S Gallina, N Paoli, N Miller, J Penaud
Journal of Dental Implants, 2014 vol 4 Numéro 1 (38-43)

11 Pressure distribution of implant-supported removable partial dentures with stress-breaking attachments
K Kono, D Kurihara, Y Suzuki, C Ohkubo
Journal of prosthodontic research, 2014 vol 58 Numéro 2 (115-120)

12 The use of Implants to Improve Removable Partial Denture Function
MJ Pimentel, JP Arréllaga, A Bacchi, AADB Cury
The Journal of Indian Prosthodontic Society, 2013 (1-5)

13 Implants to improve removable partial denture retention.
PM Senna, JP da Silva-Neto, A Sanchez-Ayala
Dentistry today, 2011/30 ; p 118-120

14 Implants to Improve Removable Partial Denture Retention
JP da Silva-Neto, A Sanchez-Ayala, BS Sotto-Maior
Dentistry today 2011

15 Treatment outcomes of fixed or removable implant-supported prostheses in the edentulous maxilla. Part II: Clinical findings
NU Zitzmann, CP Marinello
The Journal of prosthetic dentistry, 2000 vol 83 Numéro 4 Pages 434-442

16 Implant retention and support for distal extension partial removable dental prostheses: Satisfaction outcomes
TMSV Gonçalves, CH Campos, RCM Rodrigues Garcia
The Journal of prosthetic dentistry, August 2014, Volume 112, Issue 2, Pages 334–339

17 Evaluation of different retention systems on a distal extension removable partial denture associated with an osseointegrated implant
EP Pellizzer, FR Verri, RM Falcón-Antenucci
Journal of Craniofacial Surgery, 2010 vol 21 Numéro 3 Pages 727-734

18 Multicentre prospective evaluation of implant–assisted mandibular bilateral distal extension removable partial dentures: Patient satisfaction
D Wismeijer, A Tawse_Smith, AGT Payne
Clinical oral implants research, 2013 vol 24 Numéro 1 Pages 20-27

19 Oral conditions and aptitude to receive implants in patients with removable partial dentures : A cross sectional study
Bassi F., Schierano G., Lorenzetti M., Preti G.
J Oral Rehabilitation (1996; 3 : 175- 178)

20 Implant_Retained Removable Partial Dentures: An 8_Year Retrospective Study
S Bortolini, A Natali, M Franchi, A Coggiola, U Consolo
Journal of Prosthodontics, 2011

21 Mandibular implant_supported removable partial denture with distal extension: a systematic review
R de Freitas, K de Carvalho Dias
Journal of oral rehabilitation, 2012

22 Clinical effectiveness of implant-supported removable partial dentures—a review of the literature and retrospective case evaluation
Y Grossmann, J Nissan, L Levin
Journal of Oral and Maxillofacial Surgery, 2009 67 Numéro 9 Pages 1941-1946

23 Implant support for removable partial overdentures : A case report
Haltermann S-M, Rivers J-A, Daulton Keith J., Nelson D-R.
Implant Dent (1999;8: 74-7)

24 Implants in conjunction with removable partial dentures: a literature review
E Mijiritsky
Implant dentistry, 2007 16 Numéro 2 Pages 146-154

25 Implant Tooth_Supported Removable Partial Denture with at Least 15_Year Long_Term Follow_Up
E Mijiritsky, A Lorean, Z Mazor, L Levin
Clinical implant dentistry and related research, 2014

26 Mandibular Kennedy Class I implant_tooth_borne removable partial denture: A systematic review
RA Shahmiri, MA Atieh
Journal of oral rehabilitation, 2010

Lecture conseillée :
Implants et prothèse partielle amovible
C Taddéi, É Waltmann - 2010 - Quintessence international

Pour visualiser les liens de bibliographie,
aller sur **www.journal-stomato-implanto.com**